

ХИРУРГИЧЕСКАЯ ТЕХНИКА ЛЕЧЕНИЯ НЕСТАБИЛЬНОГО OS ACROMIALE У СПОРТСМЕНОВ

Миленин О.Н.*^{1,2}, Бадтиева В.А.¹,
Егиазарян К.А.³, Пиманчев О.В.²,
Арьков В.В.¹, Ратьев А.П.³¹ ГАУЗ «Московский научно-практический
центр медицинской реабилитации
восстановительной спортивной
медицины», Москва² ФГБУ «Национальный медико-
хирургический Центр им. Н.И. Пирогова»,
Москва³ ФГАОУ ВО «Российский Национальный
Исследовательский Медицинский
Университет им. Н.И. Пирогова», Москва

DOI: 10.25881/20728255_2024_19_3_162

Резюме. Обоснование. Os acromiale является вариантом несращения апофиза акромиального отростка, встречается в 6–8% случаев у взрослого населения. Симптоматическая os acromiale может сопровождаться болевым синдромом, снижением мышечной силы при активных занятиях спортом.

Цель. Основной целью является разработка эффективного метода лечения симптоматической os acromiale у спортсменов.

Материалы и методы. Предложена техника хирургического лечения нестабильной os acromiale у спортсменов, включающий мобилизацию свободного костного фрагмента акромиона, формирование костных тоннелей с использованием двухствольного направлятеля для параллельного рассверливания костных каналов и остеосинтез, при помощи двух канюлированных винтов.

Заключение. Таким образом, предложенная нами техника позволяет добиться надежной фиксации нестабильного фрагмента акромиального отростка без использования дополнительных трансплантатов с одновременной коррекцией формы акромиального отростка лопатки для предотвращения последующего развития импиджмент-синдрома и нарушения конгруэнтности акромиально-ключичного сочленения.

Ключевые слова: акромион, импиджмент-синдром, Os acromiale, остеосинтез акромиона, плечевой сустав.

Введение

Os acromiale является вариантом несращения апофиза акромиального отростка вследствие нарушения процессов оссификации, в результате чего образуется фиброзно-хрящевое соединение [1]. Встречается в 6–8% случаев [2] у взрослого населения, разделяется на несколько типов. В случае наличия незначительного фрагмента удаление свободного фрагмента является опцией выбора. В случае нестабильности значительного костного фрагмента его удаление может привести к функциональным нарушениям как в акромиально-ключичном сочленении, так и в средней, передней порциях дельтовидной мышцы. Для решения этой проблемы остеосинтез нестабильного свободного

костного фрагмента является методом выбора. Мы предложили новую технику остеосинтеза нестабильного фрагмента os acromiale с применением набора инструментов для артроскопической операции Латарже.

Хирургическая техника

Операция проводится в положении пациента «пляжное кресло», хирургический доступ выполняется параллельно вдоль латерального края акромиона в его средней трети по задне-верхней поверхности плечевого сустава (Рис. 1).

После рассечения фасции при помощи пункционной иглы определяется линия костного несращения (Рис. 2).

Костные фрагменты выделяются и мобилизуются тупым и острым пу-

SURGICAL TECHNIQUE FOR TREATING UNSTABLE OS ACROMIALE IN ATHLETESMilenin O.N.*^{1,2}, Badiyeva V.A.¹, Egiazaryan K.A.³, Pimanchev O.V.², Arkov V.V.¹, Ratyev A.P.³¹ Moscow Centre for Research and Practice in Medical Rehabilitation, Restorative and Sports Medicine, Moscow² Pirogov National Medical and Surgical Center, Moscow³ Pirogov Russian National Research Medical University, Moscow

Abstract. Rationale. Os acromiale is a variant of nonunion of the apophysis of the acromial process, occurring in 6–8% of cases in the adult population. Symptomatic os acromiale may be accompanied by pain and decreased muscle strength during active sports.

Target. The main goal is to develop an effective method for of treatment of symptomatic os acromiale in athletes.

Materials and methods. A technique for surgical treatment of unstable os acromiale in athletes has been proposed, including mobilization of a free bone fragment of the acromion, formation of bone tunnels using a double-barreled guide for parallel drilling of bone canals and osteosynthesis using two cannulated screws.

Conclusion. Thus, our proposed technique allows us to achieve reliable fixation of an unstable fragment of the acromial process without the use of additional grafts with simultaneous correction of the shape of the acromial process of the scapula to prevent the subsequent development of impingement syndrome and disruption of the congruence of the acromioclavicular joint.

Keywords: acromion, impingement syndrome, Os acromiale, acromion osteosynthesis, shoulder joint.

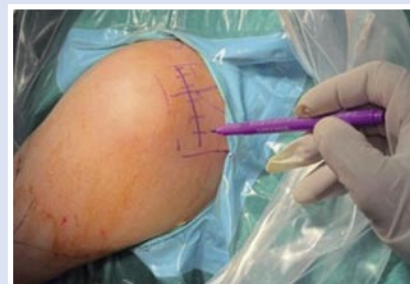

Рис. 1. Хирургический доступ производится в положении «пляжного кресла» перпендикулярно линии перелома в средней трети акромиального отростка по задней поверхности плечевого сустава.

тем при помощи скальпеля, распатора, электрокаутера с минимальной травматизацией окружающих тканей, в осо-

* e-mail: olegmilenin@yandex.ru

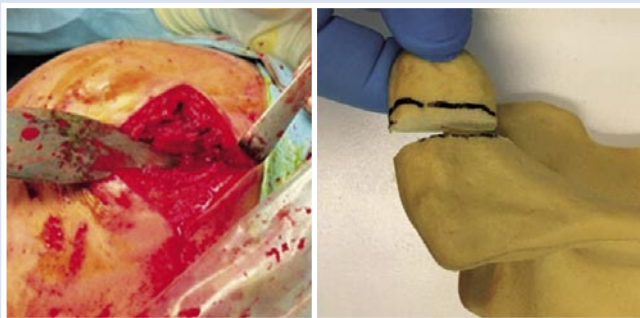


Рис. 2. Выделен костный фрагмент и видна линия костного несращения.



Рис. 3. Набор инструментов, необходимых для операции.

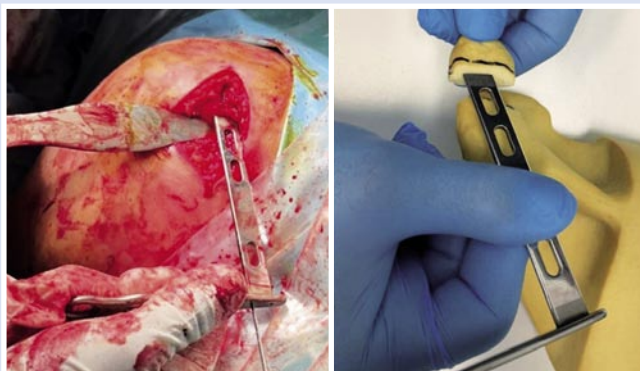


Рис. 4. На заднюю поверхность свободного костного фрагмента установлен направлятель для операции Латарже и проведены две параллельные спицы в направлении сзади наперед.

бенности мышц вращательной манжеты плеча, располагающейся под акромионом. На заднюю поверхность переднего (свободного) костного фрагмента акромиона устанавливается клювовидный направлятель из набора для операции артроЛатарже (Coracoid Drill Guide «DePuy Mitek») (Рис. 3).

При помощи направлятеля проводятся две параллельные спицы (Coracoid K-wires «DePuy Mitek») в направлении сзади наперед (Рис. 4).

Далее при помощи канюлированного сверла для проведения операции Латарже («DePuy Mitek» Glenoid 3.2 mm Drill) производится рассверливание

переднего свободного фрагмента акромиона в направлении сзади наперед (Рис. 5).

Производится анатомическая репозиция костных фрагментов. После чего ретроградно через ранее сформированные каналы после репозиции костных фрагментов проводятся параллельные спицы через основание акромиального

отростка лопатки в направлении спереди назад (Рис. 6).

Спицы выводятся чрескожно и фиксируются зажимом, после чего производится сквозное рассверливание основания акромиального отростка лопатки (Рис. 7).

Далее костные фрагменты фиксируются при помощи канюлированных

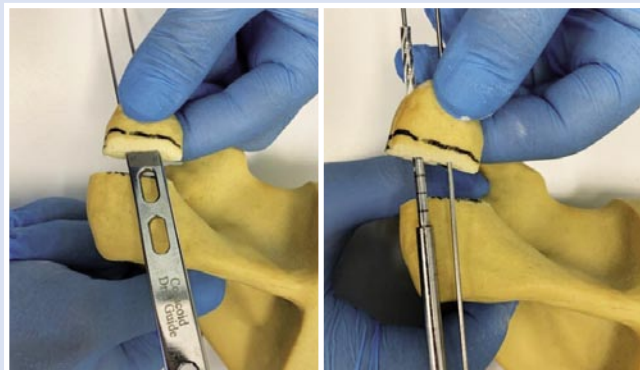

Рис. 5. Рассверливание свободного костного фрагмента акромиона в направлении сзади наперед.

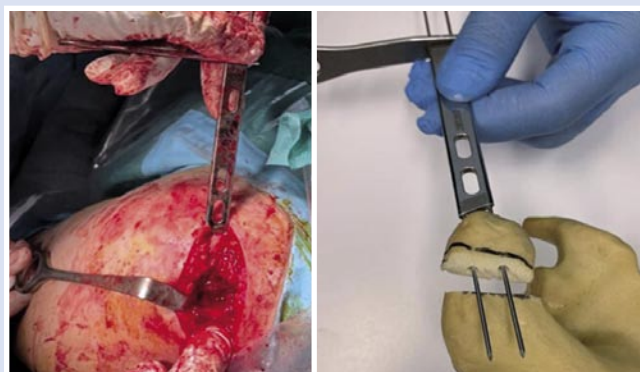

Рис. 6. На переднюю поверхность акромиального отростка установлен направлятель для операции Латарже и проведены две параллельные спицы в направлении спереди назад.

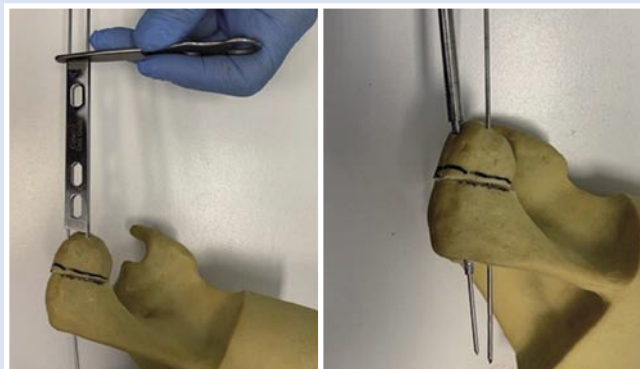


Рис. 7. Произведена репозиция костных фрагментов и рассверливание основания акромиона в направлении спереди назад.

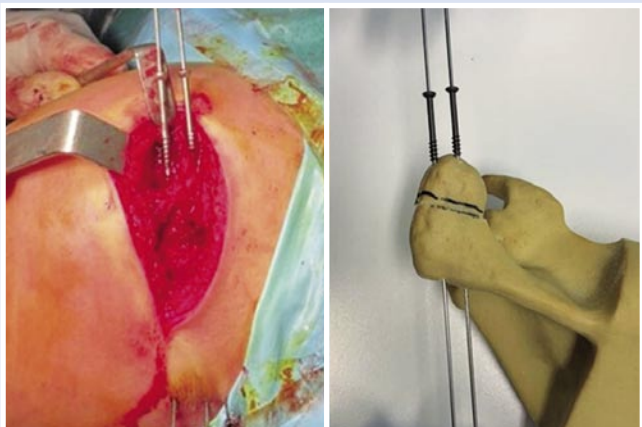


Рис. 8. По ранее проведенным направляющим спицам установлены канюлированные винты.

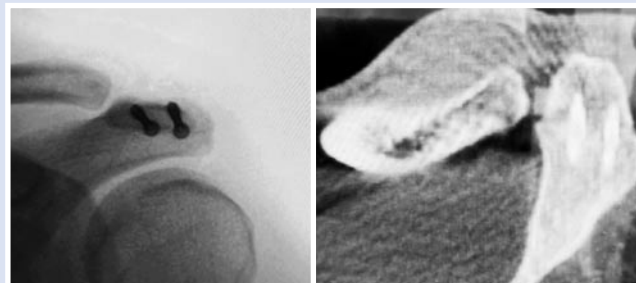


Рис. 10. Послеоперационная рентгенограмма левого плечевого сустава после остеосинтеза акромиального отростка и КТ левого плечевого сустава через 6 месяцев после операции с полной консолидацией.

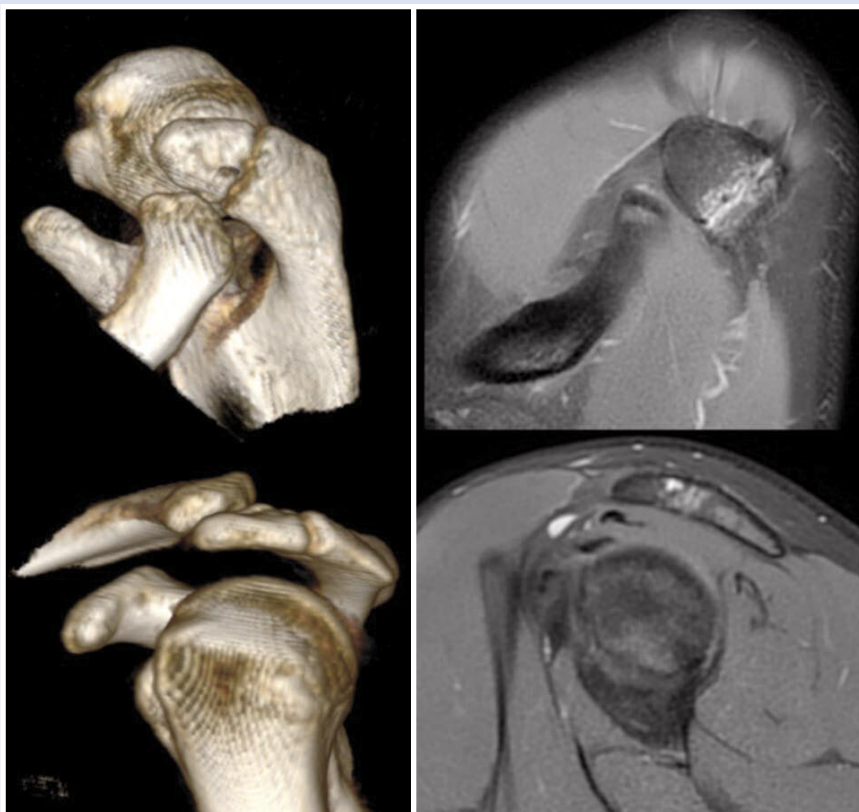

Рис. 9. КТ и МРТ картина os acromiale левого плечевого сустава до оперативного лечения.

винтов 4,0 мм (Рис. 8) с неполной резьбой под ЭОП-контролем.

Послеоперационный протокол

В послеоперационном периоде мы использовали иммобилизацию верхней конечности в отводящей шине на срок от 4 до 6 недель в зависимости от качества костной ткани и активности пациента. После окончания срока иммобилизации пациенту разрешали приступить к поэтапной разработке объема движений.

Клиническое наблюдение

Мужчина, 26 лет, профессиональный спортсмен (вольная борьба) получил травму во время тренировки в октябре 2022 г., отмечает появление нарастающего болевого синдрома при жиме штанги лежа с локализацией болей в области акромиального отростка лопатки. На МСКТ выявлен вусторонний os acromiale (Рис. 9), с левой стороны обнаруживается отек костной ткани и признаки нестабильности.

При клиническом обследовании отмечается болезненность в проекции акромиона. Объем движений в левом плечевом суставе не ограничен, мышечная сила сохранена.

Пациенту была выполнена операция по предложенной нами методике.

На контрольных рентгенограммах после операции: достигнута анатомическая репозиция костных отломков акромиона (Рис. 10).

Обсуждение

Остеосинтез нестабильного фрагмента при псевдоартрозе Os acromiale может быть осуществлен двумя путями: артроскопически [3; 4] из субаромильного пространства и открыто с использованием различных методов фиксации [5–7]. Однако, на сегодняшний день в литературе нет единого мнения по оптимальному способу лечения данной патологии [8–12]. Недостатком артроскопической техники является необходимость обработки костных фрагментов при помощи бора, который удаляет большое количество костной ткани (порядка 5–8 мм), что может значительно сместить свободный фрагмент акромиального отростка после проведения репозиции и фиксации кзади и нарушить конгруэнтность в области акромиальной фасетки акромиально-ключичного сочленения, а также привести к артрозу и/или болевому синдрому, горизонтальной нестабильности и изменить архитектуру креплений волокон дельтовидной мышцы.

Предложенный нами способ позволяет эффективно использовать инструментарий, необходимый для проведения артроскопической операции Латарже, который позволяет провести винты параллельно и надежно фиксировать свободные фрагменты акромиального отростка в оптимальном положении.

Также при наличии акромиально-го отростка 3 типа по классификации

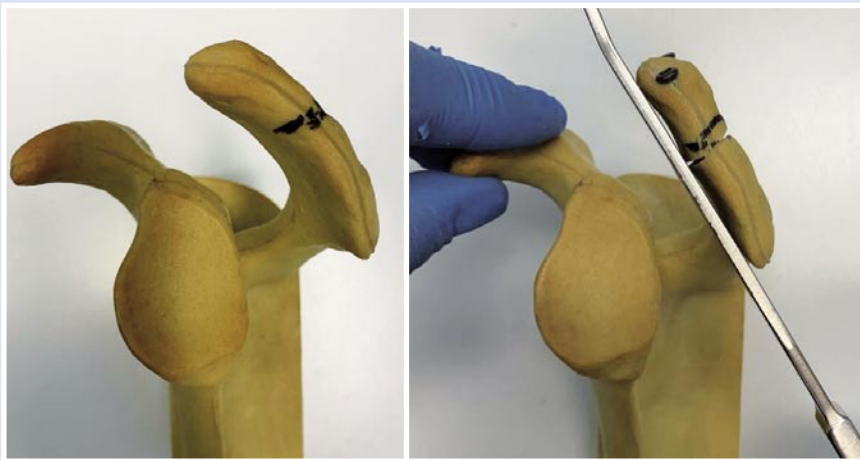


Рис. 11. Демонстрация изменения кривизны акромиона за счет остеосинтеза и клиновидной остеотомии.

Bigliani можно выполнить закрытую клиновидную остеотомию верхней поверхности акромиона, что позволит сформировать акромиальный отросток 1 или 2 типа по классификации Bigliani и будет снижать степень выраженности субакромиального импиджмента (Рис. 11).

Недостатками предложенной техники является незначительный косметический дефект, не влияющий на функцию плечевого сустава.

В то же время прочность фиксации позволяет использовать предложенный нами способ в лечении данной проблемы у профессиональных спортсменов.

Заключение

Таким образом, предложенная нами техника позволяет добиться надежной фиксации нестабильного фрагмента

акромиального отростка без использования дополнительных трансплантатов с одновременной коррекцией формы акромиального отростка лопатки для предотвращения последующего развития импиджмент-синдрома и нарушения конгруэнтности акромиально-ключичного сочленения. Кроме того, предложенный нами доступ является малотравматичным для волокон дельтовидной мышцы, так как не затрагиваются места ее прикрепления.

Авторы заявляют об отсутствии конфликта интересов (The authors declare no conflict of interest).

ЛИТЕРАТУРА/REFERENCES

1. Tian Y, Simon F, Wen-Tao Z, et al. Os Acromiale: Reviews and Current Perspectives. *Orthop Surg.* 2019; 11(5): 738-744.

2. Джонсон Д., Оперативная артроскопия: В 2 т. Пер. с англ. – М.: Издательство Панфилова, 2015. – Т.1. – С.67. [Johnson D. Operative Arthroscopy. M, 2015. Т.1. P.67. (In Russ.)]
3. Stetson WB, McIntyre JA, Mazza GR. Arthroscopic Excision of a Symptomatic Meso-acromiale. *Arthroscopy Techniques.* 2017; 6(1): e189–e194.
4. Colin S, Cooper D, Field BA, et al. Arthroscopic «Wallow» Procedure for Resection of Symptomatic Os Acromiale Pseudoarthrosis. *Arthroscopy Techniques.* 2021; 10(5): e1223–e1226.
5. Atinga M, Gregor R, Selvaraj KM, et al. Os acromiale open reduction and internal fixation: a review of iliac crest autogenous bone grafting and local bone grafting. *Journal of Shoulder and Elbow Surgery.* 2018; 27(6): 1030-1036.
6. Dun-Ming G, Zu-Xi L, Qing W, et al. Fixation of os acromiale using polyester sutures: a novel surgical treatment. *Ann Transl Med.* 2019; 7(18): 448.
7. Arenas-Miquelez A, Ralph H. The unstable os acromiale: a cause of pain in the young athlete. *JSES Int.* 2020; 4(3): 559-563.
8. Spiegl UJ, Millett PJ, Josten C, et al. Optimal management of symptomatic os acromiale: current perspectives. *Orthopedic Research and Reviews.* 2018; 10: 7.
9. Hurst SA, Gregory TM, Reilly P. Os acromiale: a review of its incidence, pathophysiology, and clinical management. *EFORT Open Reviews.* 2019; 4(8): 525-532.
10. Lebus GF, Fritz EM, Hussain ZB, et al. Operative Treatment of Symptomatic Meso-Type Os Acromiale. *Arthroscopy Techniques.* 2017; 6(4): e1093–e1099.
11. Horton S, Smuda MP, Jauregui JJ, et al. Management of symptomatic os acromiale: a survey of the American shoulder and elbow surgeons. *International Orthopaedics.* International Orthopaedics. 2019; 43(11): 2569-2578.
12. Viner GC, He JK, Brabston EW, et al. Os acromiale: systematic review of surgical outcomes. *Journal of Shoulder and Elbow Surgery;* 2020; 29(2): 402-410.